

平成30年度学部学生による自主研究奨励事業研究成果報告書

ふりがな 氏名	みなかみ ふみと 水上 史統	学部 学科	医学部医学科	学年	2年
ふりがな 共同 研究者氏名		学部 学科		学年	年
					年
					年
アドバイザー教員 氏名	澤 芳樹	所属	大阪大学大学院医学系研究科 外科学講座 心臓血管外科		
研究課題名	機械学習とディープラーニングを用いた腹部大動脈瘤治療後 Type II エンドリークの発生予測				
研究成果の概要					

1. 背景と目的

腹部大動脈瘤 (Abdominal Aortic Aneurysm: AAA) に対する治療法には①人工血管置換術と②ステントグラフト内挿術 (Endovascular Aneurysm Repair: EVAR) がある。EVAR は鼠径部に小切開を加え、カテーテルを用いて大動脈瘤内へ金属骨子付きの人工血管を留置することで大動脈瘤内への血流を内側から遮断する治療方法である。開腹を伴う人工血管置換術と比べて低侵襲であり、早期死亡数および合併症誘発率の低下をもたらす[1,2]。その結果、現在の AAA の標準的な治療となりつつある。

しかし、EVAR はエンドリークと呼ばれる合併症が原因で再治療を要することがある[3,4]。エンドリークとは、大動脈瘤内に留置したステントグラフトの外側に血液が流れ込む現象で、大動脈瘤内への血流を完全に遮断できていない状態である。エンドリークには5種類の機序があるが、その中でも腰動脈などの大動脈瘤から分岐する動脈を介して大動脈瘤内へ血液が流入する Type II エンドリーク (EL II) が最多で、全 EVAR 症例の約 30%に認められる。エンドリークが残存すると再び瘤が大きくなり、治療したにも関わらず破裂してしまう症例も認められる[5,6]。一度ステントグラフトを留置してしまうと EL II の治療は困難になる[7]ため、EVAR 前に、EL II の発生を予測・予防することが重要である。

これまで、下腸間膜動脈 (IMA) および腰動脈 (LA) の開存、大動脈瘤の最大短径、腸骨動脈瘤の有無、大動脈瘤内の血栓量などが EL II の危険因子であると報告された[8]。しかしながら、これらの危険因子を利用した EL II 発生の予測モデルは作られておらず、リスクを定量的に評価することができていない。

そこで本研究では、AAA およびその周辺部の形態的特徴から、機械学習を用いて EVAR 後の EL II 発生リスクの予測モデルを構築する (実験 1)。

また、これまで EVAR 発生の危険因子は、CT 画像を元に医師が視覚的に測定できるものに限られており、その他瘤及び周辺部の形態的特徴は、危険因子としての利用が困難であった。そこでディープ

プラーニングを用いて、腹部大動脈瘤およびその周辺部の構造を学習させ、自動的に識別可能にすることで、危険予測に利用できる形態的特徴量を増やすことに試みた（実験 2）。

2. 方法

(1) 実験 1. 機械学習による EL II 発生予測モデルの構築

① データ準備

本実験では、2007 年から 2015 年の間に腹部大動脈瘤ステントグラフト内挿術（EVAR）を行なった 214 人の患者サンプルのデータを利用した。術前の造影 CT 画像から表 1 に記載の項目を特徴量として得、欠損値の処理を始めとするデータの前処理を行なった。本データをシャッフルした上で、75% の 160 人分を訓練用データ、25%である 54 人分を検証用データとして利用した。

表 1. EL II の発生予測に用いた形態的特徴量

特徴量	説明	値
ELII	術後 ELII の発生有無	0: 無、1: 有
Sever angulation	腎動脈下腹部大動脈の重度屈曲の有無	0: 無、1: 有
Reverse taper	腎動脈下腹部大動脈の末梢方向への径拡大の有無	0: 無、1: 有
Atherosclerotic	大動脈プラークの有無	0: 無、1: 有
Short proximal neck	中枢側ネック長 2cm 以下	0: False、1: True
Short distal neck	末梢側ネック長 2cm 以下	0: False、1: True
Aortic mismatch	大動脈の中枢径と末梢径の不一致	0: False、1: True
Distal neck diameter mismatch	大動脈の末梢径の不一致	0: False、1: True
Compliance	解剖学的要件への適合	0: False、1: True
IMA patency	大動脈瘤への IMA 開存の有無	0: 無、1: 有
AAA major axis	AAA 最大長径	直径 (mm)
AAA minor axis	AAA 最大短径	短径 (mm)
Proximal neck length	大動脈の中枢側ネック長	長さ (mm)

② 重要特徴量の算出と予測モデルの構築

アンサンブル学習であるランダムフォレスト及び勾配ブースティング回帰木を用いて、概算精度と重要特徴量の抽出を行なった。その後、重要度が上位 5 つの特徴量に絞り、サポートベクターマシン (SVM) を用いてパラメーターチューニングを行うことで、精度向上を試みた。

(2) 実験 2. ディープラーニングによる腹部大動脈瘤周辺部のセグメンテーション

③ データ準備

2012 年から 2016 年の間に EVAR を実施した患者のうち、20 人分の術前造影 CT 画像を利用した。アノテーション用のソフトウェアを用い、腹部造影 CT 画像における腹部大動脈内腔、腹部大動脈瘤内の壁在血栓、その他領域をそれぞれ segmentation1, segmentation2, segmantation0 のラベルとしてアノ

テーションを施した。3次元画像およびそれに対応するアノテーションデータから、腹部大動脈瘤を中心とする128ピクセル立方のサイズの領域を切り出し、分析用データとした。その際、汎化性能を上げること（データ数の増幅）を目的に、x、y、zの直角3方向に正負10ピクセルずつずらして切り出したデータを用意した。20人分のデータのうち80%の16人分を訓練用データ、20%の4人分を検証用データとした。

④ ディープニューラルネットワークモデルの準備

ディープラーニングのプログラムは、オープンソースのフレームワークであるPyTorchを用いて作成した。ネットワークのモデルは、2017年に開催された脳腫瘍CT画像セグメンテーションのコンペティションであるBRATS 2017 Challenge [9]で優勝したU-Net [10]を用いた。

U-Netの構成を図1に示す。U-Netは全体としてU字型のネットワークになっているのが特徴で、ネットワーク前半の下向きのパスは畳み込み層とプーリング層から成り、深い層ほど局所的な特徴を抽出し位置情報を曖昧にする一方で、浅い層ほど全体的な特徴を捉え位置情報を正確にする特性がある。ネットワーク後半の上向きのパスは畳み込み層とアップサンプリング層から成り、特徴を保持したまま画像を復元することができるようになっている。

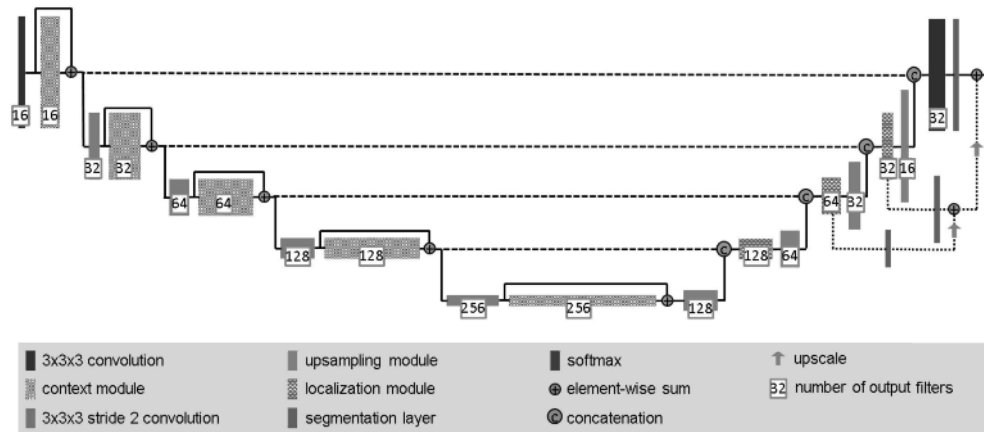


図1. U-Netのネットワークアーキテクチャ [10]

コスト関数にはダイス係数を用い、識別精度の評価はIoU (Intersection over Unit) を用いた。ダイス係数 L_{dc} は次の(1)式で示される。

$$\mathcal{L}_{dc} = -\frac{2}{|K|} \sum_{k \in K} \frac{\sum_i u_{i,k} v_{i,k}}{\sum_i u_{i,k} + \sum_i v_{i,k}} \quad (1)$$

ここで、 K は識別クラスの集合、 $u_{i,k}$ と $v_{i,k}$ はそれぞれ i 番目のボクセルにおけるクラス k のソフトマックス出力とターゲット出力である。

⑤ ディープニューラルネットワークモデルのトレーニングと検証

Epoch数: 84、ミニバッチ: 2、学習率: 0.0001としてトレーニングを行った。学習状況については、訓練用データおよび検証用データのコストおよび識別精度の変化を各Epochで可視化することで正しく学習が進んでいることを確認した。また学習済みモデルによる出力サンプルを確認することで、分類の視覚的な評価を行なった。

3. 結果

(1) 実験 1. 機械学習による ELII 発生予測モデルの構築

ランダムフォレストを用いた機械学習により、訓練データで 99%、検証データで 52% の分類モデルを得た。また勾配ブースティング回帰木を用いた機械学習により、訓練データで 70%、検証データで 61% の分類モデルを得た。それぞれの分類器により算出された特徴量の重要度は、図 2 及び図 3 の通りとなった。

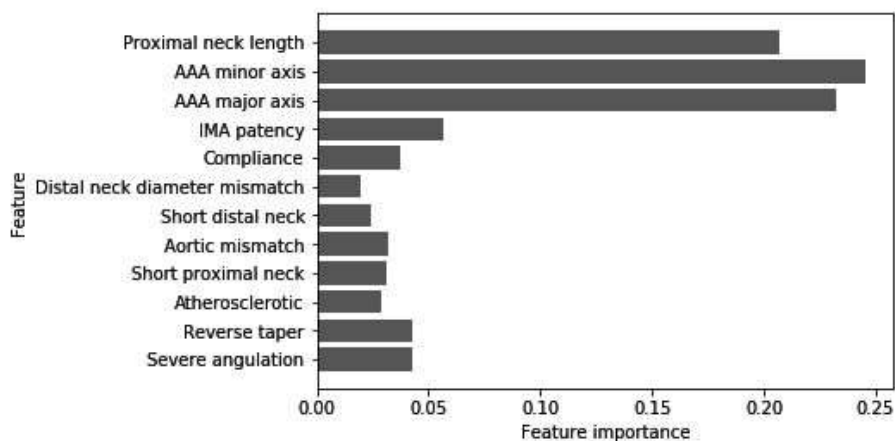


図 2. ランダムフォレストにより算出された特徴量重要度

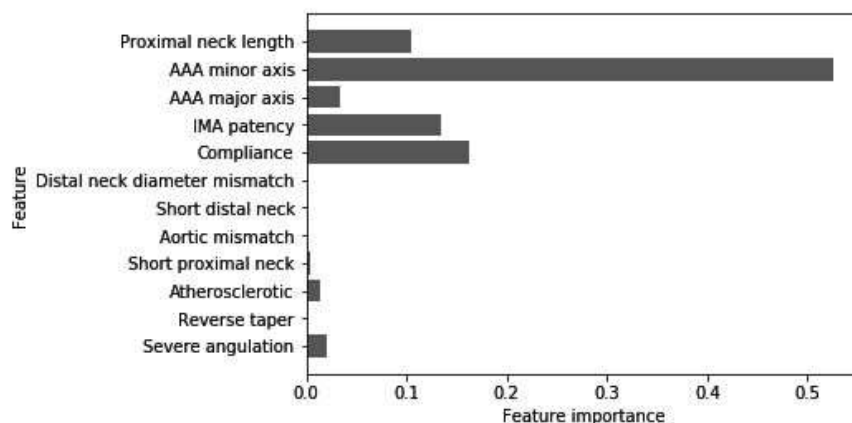


図 3. 勾配ブースティング回帰木により算出された特徴量重要度

この結果より、Proximal neck length、AAA minor axis、AAA major axis、IMA patency、Compliance の 5 つが有意な特徴量であると考え、本特徴量に絞った上で SVM 分類器のトレーニングを行なった。パラメーターチューニングの結果、C 値: 100、 γ 値 0.001、カーネル: 多項式カーネル、degree 値: 5、coef0 値: 0.001 において、訓練データで 74%、検証データで 67% の精度となり、より汎化された分類モデルを得た。このモデルによる ROC 曲線は図 4 のようになり、AUC は 62% となった。

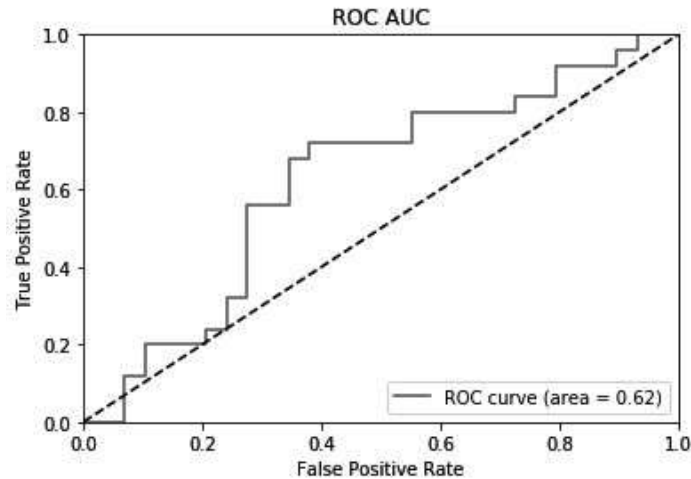


図 4. サポートベクターマシンの分類モデルによる ROC 曲線及び AUC

(2) 実験 2. ディープラーニングによる腹部大動脈瘤周囲のセグメンテーション

U-Net を学習させた結果、訓練用データおよび検証用データにおけるコスト関数の出力値の変化は図 5 のようになった。訓練用データおよび検証用データ両方においてもコストが単調減少となっていることから、本モデルは過学習することなく正しく学習が進んでいることがわかる。しかしながら、検証用データでのコストの減少が少ないことから、汎化がわずかにしか起きていないことが推察される。

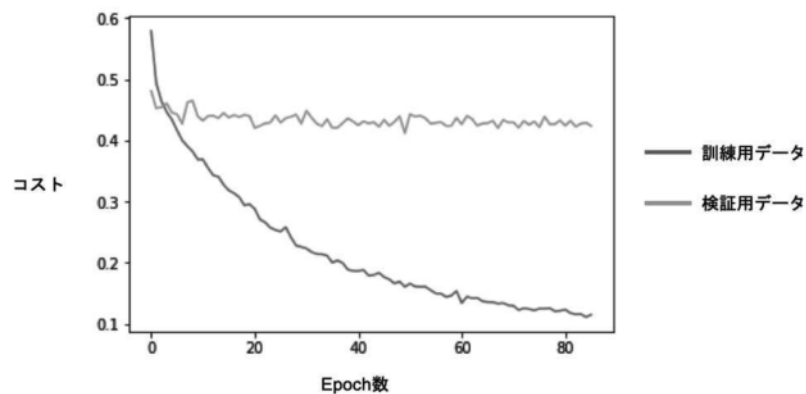
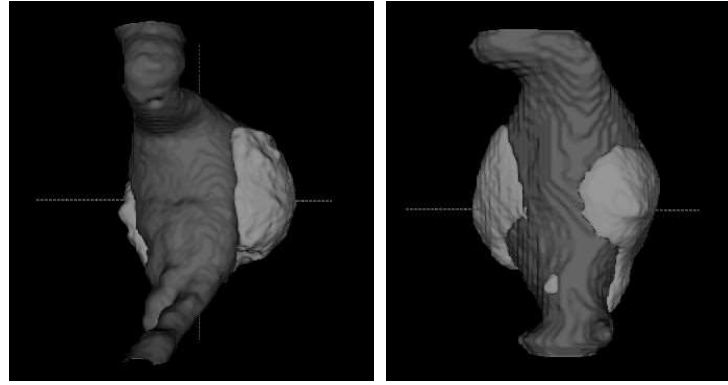


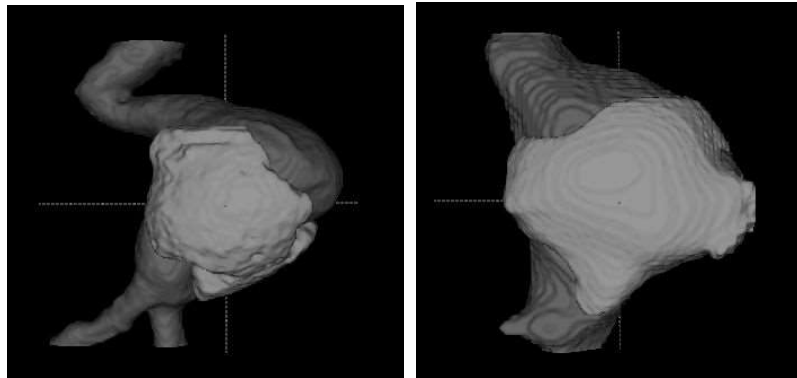
図 5. Epoch ごとのコスト関数出力値の推移

学習後の最終的な精度としては、訓練用データの IoU が 88%、検証用データの IoU が 58%となった。このモデルを用いて訓練用データから出力サンプルを得た結果の例を図 6、検証用データから出力サンプルを得た結果の例を図 7 および図 8 に示す。

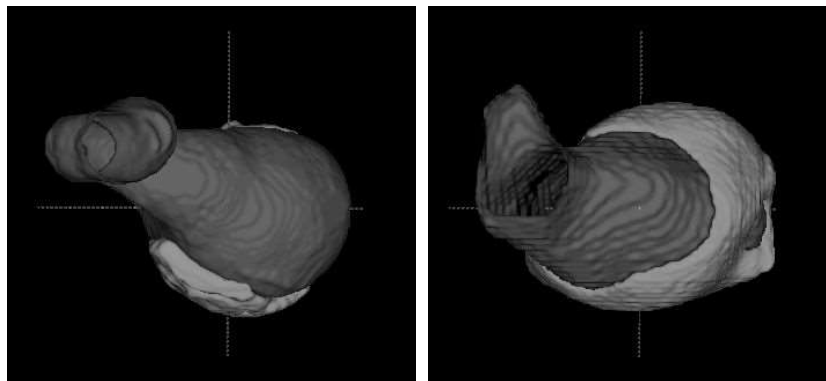
X 軸正側から見た図



Y 軸正側から見た図

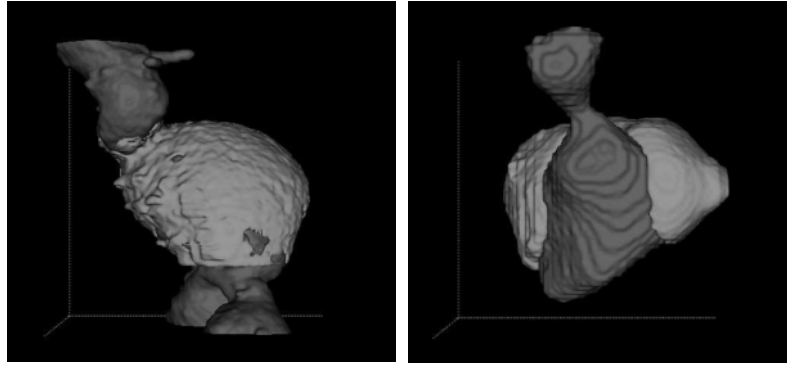


Z 軸正側から見た図

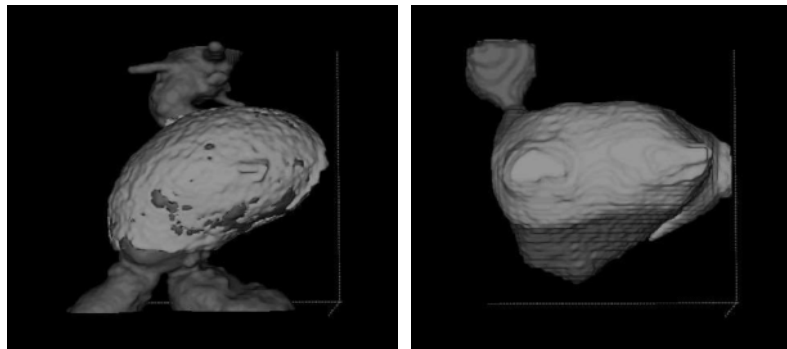


X 軸正側から見た図

図 6. 訓練用データにおけるアノテーション（左列）と予測結果（右列）の外形比較
上から順に X 軸正側、Y 軸正側、Z 軸正側から見た図。



Y 軸正側から見た図



Z 軸正側から見た図

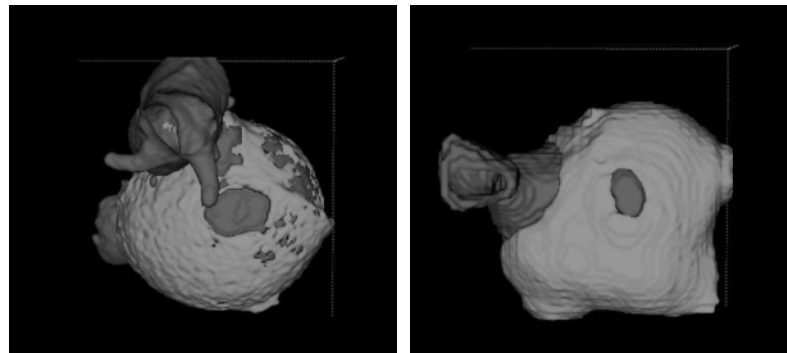


図 7. 検証用データにおけるアノテーション（左列）と予測結果（右列）の外形比較
上から順に X 軸正側、Y 軸正側、Z 軸正側から見た図。

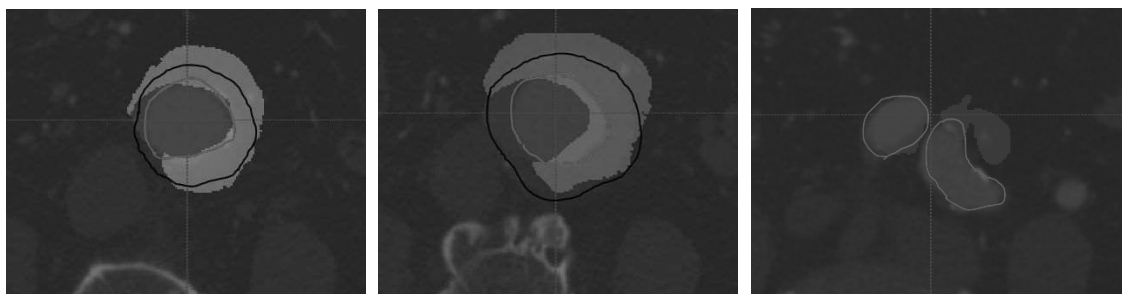


図 8. 検証用データにおけるアノテーションと予測結果の水平断面比較
赤線内：血管内腔（アノテーション）、黒線内：血栓（アノテーション）、赤塗：血管内腔（予測）、緑塗：血栓（予測）。

図 6 をみると、訓練用データにおいては、比較的アノテーションと類似の外形を出力していることが見て取れる。また図 7 の検証用データにおいて、緑色の領域は、造影剤が流入している大動脈内腔を取り巻くように存在している。これは臨床で壁在血栓と呼ばれる部分と一致していることから、造影 CT の示す大動脈内腔と壁在血栓を正しく予測していることが示唆される。しかしながら、検証用データにおける血管に対する壁在血栓の局在位置、大動脈内腔の凹凸面の位置は、予測結果とアノテーションであまり一致していないように見受けられる。

また、水平断面で予測結果とアノテーションとの比較を行ったサンプルが図 8 である。本結果を見ると、領域としての重なりはある程度あるものも、各領域の境界部分においては乖離が比較的大きいように見受けられる。

4. 考察

(1) 実験 1. 機械学習による EL II 発生予測モデルの構築

本実験では、機械学習を用いて、Proximal neck length、AAA minor axis、AAA major axis、IMA patency、Compliance の 5 つの特徴量のみで、67%の精度で EL II の発生を予測するモデルを得た。現状 EVAR の手術経験を有する医師同士の議論によっても、EVAR 発生の可能性を正確に予測できない中、機械学習で 7 割近い精度で予測できたことは、実際の評価における参考指標の 1 つとなりうる可能性を大いに有する。

一方で本手法の欠点として、本分類器は EL II の発生可能性を確率値として算出するが、その根拠となる数式モデルや、その数式モデルに基づく類似の症例等を参照することができない。そのためアンサンブル学習やサポートベクターマシン（非線形カーネル）のような非線形モデルでなく、線形モデルを利用し確率算出の根拠を比較的説明可能な形にすることが、臨床応用の上では有用になってくると思われる。

また今回利用した特徴量は、2 点間距離や外形的特徴など CT 画像のビューワーで容易に計測できるものに限られていた。しかし、臨床上で頻回に問題になる腰動脈の開存などの瘤周囲の形態的な特徴や、抗血小板薬の内服の有無などの患者自身に関する情報が、EL II の発生に寄与している可能性が大いに考えられる。従って、今後は利用する特徴量を拡張し、EVAR 発生予測により適切な特徴量を見つけることで、更なる精度向上を図りたい。

(2) 実験 2. ディープラーニングによる腹部大動脈瘤周囲のセグメンテーション

本実験では、ディープラーニングにより 58%IoU の精度で腹部大動脈および血栓を識別し、概念的に正しい立体構造を自動で出力することができた。これにより、本手法が将来的に腹部大動脈瘤の自動識別への応用に繋がる可能性を示された。

従来の技術においては、CT 画像から血管内腔を識別するのが自動化の限度であった。しかしながら本手法では、血管に加えて血栓の量や形状、血栓と瘤との位置関係が新たに識別できるようになることが有用である。またこの識別結果は、実験 1 で行った EL II 発生のリスク評価の特徴量に組み込むことで、より精度の高い EVAR 発生予測モデルが得られると共に、EL II の発生予測のほとんどのプロセスを自動化できるようになる可能性が示唆される。

しかしながら、実際に予測された瘤の形状を見ると、外形はやや本来のものと異なっていた。そこで精度向上のために、以下 4 点の手法改善の余地があると考えられる。

1. サンプル数の増加

今回利用した CT 画像のサンプル数は 20 であったが、これは一般的に行われるディープラーニングのサンプル数よりも大幅に少ない数である。今回期間的都合から既存の CT 画像に対するアノテーションデータの用意に限りがあり、このようなサンプル数となったが、今後も地道にアノテーションデータを増やしていくことで性能向上が見込まれる。なお、本症例に関する CT 画像の収集には大学単位では限りがあるため、抜本的に同症例における CT 画像のデータ収集およびアノテーションの仕組みを築いていく必要性が示唆される。

2. データ拡張における工夫

今回データ拡張は、垂直 3 方向への移動のみであったが、その他にも多くのデータ拡張の手法が考案されている。対象性や弾性といった生体特性を考慮すると、左右の反転や平行四辺形状の変形、拡大縮小等の手法により、モデルの汎化性能が一層高まることが期待される。

3. アノテーションの精度改善

今回腹部大動脈瘤のアノテーションは、現役の心臓血管外科医のアドバイスを受けながら自身の手で行なった。そのため血栓と血管との境界といった CT 値の近い領域においては、正確に分類しきれない箇所があり、特に今回のような少数サンプルにおいては結果に大きく影響したと考えられる。また、大動脈に限らず、腹部大動脈から分岐する種々の血管（腰動脈や下腸間膜動脈、正中仙骨動脈等）にもアノテーションを施すことで、大動脈瘤の予測精度向上にも寄与するものと考えられる。

4. コスト関数の改善

今回はコスト関数にはダイス係数を用いたが、ダイス係数は集合同士の類似度を示す値である。そのため外観的な形状の学習がやや疎かになってしまった可能性が考えられる。そこで学習のコスト関数に、ハウスドルフ距離や Average symmetric surface distance (ASSD) などといった輪郭の類似度を示す係数を組み込むことで、実際の外形に一層近付くことが予測される。

5. 結語

腹部大動脈瘤およびその周辺部の形態的特徴から、機械学習を用いて、EVAR 後の EL II 発生リスクの予測モデルを構築した。またディープラーニングを用いて、腹部大動脈瘤およびその周辺部の構造を学習させ、自動的に識別できるシステムを構築した。各々、形態的特徴量の増加や症例数増加によりさらなる精度向上が期待される。将来的には本研究で行ったディープラーニングと機械学習を組み合わせ、動脈瘤の自動セグメンテーションから EL typeII の予測までを自動で行えるシステムを構築し、大動脈治療の術前戦略を自動化できる可能性がある。

参考文献

1. Greenhalgh RM, Brown LC, Kwong GP, et al. Comparison of endovascular aneurysm repair with open repair in patients with abdominal aortic aneurysm (EVAR trial 1), 30-day operative mortality results: randomised controlled trial. Lancet, 2004
2. EVAR Trial Participants. Endovascular aneurysm repair versus open repair in patients with abdominal aortic

- aneurysm (EVAR trial 1): randomised controlled trial. *Lancet*, 2005
3. Lederle FA, Freischlag JA, Kyriakides TC, et al. Outcomes following endovascular vs open repair of abdominal aortic aneurysm: a randomized trial. *JAMA*, 2009
 4. United Kingdom EVAR Trial Investigators Greenhalgh RM, Brown LC, Powell JT, et al. Endovascular versus open repair of abdominal aortic aneurysm. *N Engl J Med*, 2010
 5. Lawrence-Brown MM, Sun Z, Semmens JB, et al. Type II endoleaks: when is intervention indicated and what is the index of suspicion for types I or III? *J Endovasc Ther*, 2009
 6. Jones JE, Atkins MD, Brewster DC, et al. Persistent type 2 endoleak after endovascular repair of abdominal aortic aneurysm is associated with adverse late outcomes. *J Vasc Surg*, 2007
 7. Sidloff DA, Stather PW, Choke E, et al. Type II endoleak after endovascular aneurysm repair. *Br J Surg*, 2013
 8. Identification of Anatomical Risk Factors for Type II Endoleak to Guide Selective Inferior Mesenteric Artery Embolization. Makoto Samura, 2018
 9. Multimodal Brain Tumor Segmentation Challenge 2017
(Web: <https://www.med.upenn.edu/sbia/brats2017/rankings.html>)
 10. Brain Tumor Segmentation and Radiomics Survival Prediction: Contribution to the BRATS 2017 Challenge, Fabian Isensee, 2018